Contribution à l'Etude et à l'Histogénèse DE Certains Germes Ovariques Latents Pouvant donner lieu à des Néoplasmes Malins

PAR

Le Dr YASUZO KARAKI (de Tokio)

PARIS
BONVALOT-JOUVE, ÉDITEUR
15, RUE RACINE, 15
—
1907

Digitized by the Internet Archive
in 2017 with funding from
University of Illinois Urbana-Champaign Alternates

https://archive.org/details/contributionletu00kara

Contribution
à l'Etude et à l'Histogénèse
DE
Certains Germes Ovariques Latents
Pouvant donner lieu
à des Néoplasmes Malins

PAR

Le Dr YASUZO KARAKI (de Tokio)

PARIS
BONVALOT-JOUVE, ÉDITEUR
15, RUE RACINE, 15
—
1907

618.1
K14
P3m

3M y 09 & a.c

CONTRIBUTION A L'ÉTUDE ET A L'HISTOGÉNÈSE

DE

CERTAINS GERMES OVARIQUES LATENTS

pouvant donner lieu à des Néoplasmes malins [1]

PAR

le Dr YASUZO KARAKI, de TOKIO

Ayant eu la bonne fortune de suivre, pendant tout un trimestre de cette année, les leçons de l'éminent Professeur Pozzi et d'assister à l'hôpital Broca à la plupart des opérations exécutées par ce Maître, j'ai pu, grâce à son extrême bienveillance, travailler au laboratoire qui fait partie de son service et y faire quelques recherches intéressantes sur certaines pièces qu'il a bien voulu me communiquer.

1. Travail exécuté au Laboratoire du professeur Pozzi à l'hôpital Broca.

p 20831

Les tumeurs de l'ovaire, si fréquentes et si variées au point de vue de leur constitution histologique, ont été l'objet de nombreux travaux et d'études approfondies.

Aussi semble-t-il, tout abord, ne rester que peu de choses à glaner sur ce terrain. Il n'en est point ainsi.

La majeure partie des pièces dont on dispose proviennent d'opérations pratiquées, alors que les malades viennent réclamer l'intervention chirurgicale, soit par suite d'accidents généraux graves, menaçant leur existence, tels que des hémorragies répétées ou, le plus souvent, par suite du développement exagéré de la tumeur qui ne leurs permet plus de se livrer à leurs travaux habituels.

Les pièces récoltées dans ces conditions, bien qu'intéressantes d'une façon générale et surtout au point de vue clinique, ne remplissent que faiblement les conditions exigées pour un examen histologique quelque peu scupuleux.

Vu le temps qui s'est écoulé entre l'extrême début et le moment de l'opération, le néoplasme est arrivé souvent, non seulement à l'apogée de son développement, mais encore présente des altérations plus ou moins accentuées de régression granulo-graisseuse, colloïde, etc., ou de nécrobiose plus ou moins avancée.

Il est toujours facile de faire une analyse histologique établissant le diagnostic ; mais il faut renoncer à toute recherche d'histogenèse, l'organe au sein duquel a pris naissance le néoplasme, ayant généralement disparu, noyé dans la masse de la tumeur.

C'est sous des aspects aussi peu favorables que se présentent tous les kystes ovariques et en particulier les kystes proligères végétants, dont il serait si important pour le pronostic de connaître l'évolution première.

D'un autre côté, quant à la suite de lésions ayant pour siège l'utérus, on pratique l'hystérectomie et qu'en plus, on enlève prudemment les annexes, il arrive que, le plus souvent, on se contente d'analyser la muqueuse utérine, sans prendre la peine d'examiner les ovaires, qui, en effet, paraissent à première vue être à peu près sains ou du moins très peu différents de l'état normal.

On se contente généralement d'une incision médiane qui ne permet guère à l'œil nu de discerner rien de bien défini, ni de bien marquant.

Dans le service de M. le professeur Pozzi, on a, depuis longtemps, adopté une toute autre méthode et on a pris l'habitude de faire une analyse histologique détaillée, non seulement de l'organe manifestement envahi par la néoplasme et ayant motivé

l'intervention chirurgicale, mais encore des parties annexes supprimées, comme suspectes de pouvoir servir de terrain de récidive ou inutiles à conserver, vu l'âge des opérées !

Il en est résulté que, plusieurs fois, dans des cas heureux, on a pu, de la sorte, assister à l'extrême début, à la genèse, en réalité, de lésions dont on ne connaissait que les phases les plus avancées et dont il était toujours difficile de fixer l'évolution d'une façon certaine.

C'est le cas des trois pièces qui font le sujet de ce travail et dont le microscope seul a pu déceler dans leur épaisseur le travail néoplasique dont elles étaient le siège.

Dans l'observation I, nous trouvons une femme entrée à l'hôpital pour se faire opérer d'un fibrome.

L'ovaire gauche contenait en germe une évolution épithéliale, sur le compte de laquelle toutes les hypothèses peuvent être permises.

Dans l'observation II, il s'agit d'une malade ayant offert tous les symptômes d'une métrite hémoragique, avec complication d'un fibrome utérin.

L'ovaire droit ne présentait aucune lésion ; l'ovaire gauche était légèrement hypertrophié et à part un très petit territoire de couleur plus foncée que la

masse et qui avait attiré notre attention, semblait normal.

Il renfermait cependant les éléments embryonnaires d'un futur épithéliôme.

Pour se rendre compte de la genèse de la plupart des tumeurs ovariques, il faut toujours se souvenir que l'ovaire, dérivé du corps de Wolff, peut avoir conservé et conserve souvent dans l'épaisseur de sa masse des fragments du tissu embryonnaire primitif, lesquels, le plus souvent, restent latents, sortes de points morts inclus dans l'économie ; mais qui, sous des influences plus ou moins compliquées, sont susceptibles de se réveiller et d'évoluer alors dans le sens d'une production maligne.

Combien de fois ne rencontre-t-on pas dans l'ovaire d'apparence le plus normal des centres de cellules embryonnaires d'origine conjonctive et qui ne peuvent, telles qu'on les aperçoit alors, être autrement interprétées que comme de simples petits centres inflammatoires.

Il est plus que probable que ce sont ces points d'évolution embryonnaire conjonctive qui rencontrant certains vestiges wolffiens déterminent en eux, par action irritante de voisinage, une sorte de résurrection, de poussée vitale-dont le résultat est la production de masses épithéliales n'ayant plus de rap-

port avec leur destination première, la formation des ovisacs et qui se développent alors selon le mode habituel des néoplasmes cancéreux.

OBSERVATION I

M. B... Madeleine, Vve F..., 47 ans, culottière, salle Guérin, n° 11.

Entrée le 25 mai 1907. Sortie le 7 juillet.

Antécédents héréditaires. — Mère morte à 62 ans, albuminurique.

Antécédents particuliers. — A eu, étant enfant, la rougeole et la coqueluche.

Réglée dès l'âge de 13 ans. Souffrait au moment de ses régles quand elle était jeune fille. Maintenant, très bien réglée et très abondamment.

Depuis trois ou quatre ans, les règles sont encore plus abondantes et reviennent toutes les trois semaines.

A eu sept enfants. Les couches se sont toujours très bien passées.

Depuis un mois, la malade souffre du côté du rein droit avec irradiation dans la jambe droite. La douleur disparaît au repos.

Examen. — *Inspection.* — Rien à signaler.

Palpation. — Difficile à cause de la graisse de la malade.

Toucher. — Col un peu gros, dur, fendu transversalement. Fond remontant à trois travers de doigt au-dessous de l'ombilic, dévié du côté gauche.

Opération. — Hystérectomie abdominale subtotale par M. le Professeur Pozzi.

Après incision de la paroi qui est fort grasse, on ouvre le péritoine et l'on place la grande valve.

On attire l'utérus à l'aide d'une pince de Kelly et l'on place les clans latéraux, en comprenant les annexes dans les pinces.

On commence par le côté gauche et l'on sectionne aussi les ligaments larges. On fait de même à droite.

Puis, on décolle la vessie et l'on place des pinces sur les utérines.

On sectionne ensuite le col. On pratique l'hémostase et l'on péritonise.

On laisse une mèche.

Fermeture en trois plans. Deux bourdonnets.

Le lendemain, on enlève la mèche.

Examen des pièces. — A. — *Utérus.* — Augmenté de volume, il présente vers son fond un nodule de la grosseur d'une petite noix, encastré dans sa paroi.

Coupé transversalement, il offre tous les caractères du *myome*, ce que confirme d'ailleurs l'analyse histologique.

L'utérus sectionné dans sa longueur laisse voir dans sa paroi une foule de petits nodules dispersés sans ordre.

La muqueuse, très épaissie, semble fongueuse en certains points ; mais ne présente pas de foyers hémorragiques.

B. — *Annexes.* — *L'ovaire droit,* de volume normal, est un peu aplati ; il renferme un petit kyste sanguin de la grosseur d'un pois.

Son tissu est de couleur rouge jaunâtre.

L'ovaire gauche, dans lequel on découvre également deux kystes semblables, est un peu ratatiné.

Son aspect général, anormal, avait engagé à pratiquer l'examen histologique qui a donné naissance à l'analyse microscopique que l'on va lire.

Les trompes congestionnées, sont un peu flexueuses et parsemées de nodosités.

Analyse histologique. — Les pièces préalablement fixées par le formol ont été incluses dans la paraffine. Des coupes opérées en diverses directions ont été montées au baume, après coloration par l'éosine et l'hématoxyline ou l'hématoxyline et l'acide picrique.

1° *Ovaire gauche.* — (*Vue d'ensemble 80 diam.*).

Substance corticale. — Manifestement sclérosée à sa surface, elle est entièrement constituée dans sa partie profonde par un tissu composé de cavités plus ou moins grandes et plus ou moins irrégulières, accolées les unes aux autres. (Phot n° 1).

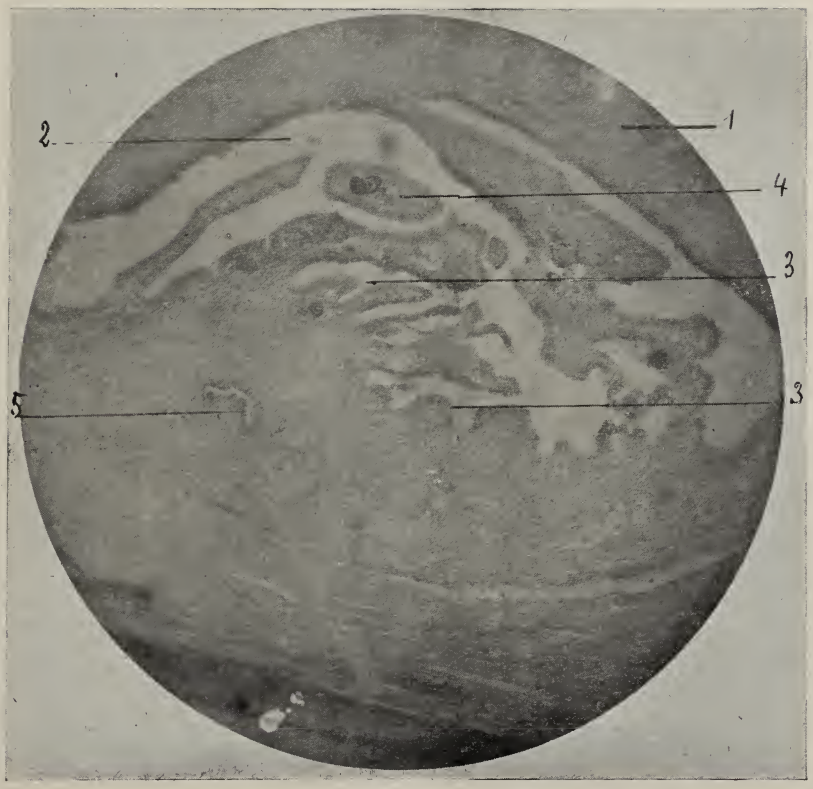

Fig. 1. — Coupe perpendiculaire à la surface de l'ovaire, pour montrer l'aspect anfractueux des cavités kystiques (80 diamètres)

1. Couche corticale. — 2. Grandes cavités. — 3. 3. Prolongements tubulés. — 4. Les mêmes coupés verticalement. — 5. Petite lacune en évolution.

(Préparation du Dr Karaki)

L'aspect général est caverneux et tel qu'on l'observe dans les kystes glandulaires de l'organe.

Les cloisons sont très variables comme épaisseur.

Tandis qu'elles sont extrêmement minces entre les cavités les plus dilatées et les plus anfractueuses, elles sont au contraire épaisses et résistantes entre les plus petites et les moins avancées en développement.

Les cavités, d'abord arrondies et circulaires, se déforment par pression réciproque à mesure de leur augmentation de volume.

Leur paroi, simple d'abord, ne tarde pas à montrer des bourgeonnements internes, plus ou moins dichotomisés.

Un épithélium, variable d'épaisseur, tapisse entièrement les plus petites et manque en certains points sur les plus dilatées.

On en observe des lambeaux détachés qui flottent à l'intérieur en suspension dans une matière hyaline et réfringente.

Les formes dichotomisées les plus compliquées s'observent immédiatement au- dessous de la surface de l'organe.

Substance médullaire. — De consistance à peu près normale, bien que certains vaisseaux présentent une légère sclérose de leur paroi.

Ils sont généralement remplis de sang et même, en quelques points, leur paroi rompue a donné naissance à des infiltrations sanguines, formant de petits foyers d'apoplexie.

Quelques-uns sont manifestement dilatés et variqueux.

Les limites entre la zone néoplasique occupant la couche corticale et la couche médullaire sont assez nettement tranchées. Cependant on observe dans cette dernière, et malgré le faible grossissement, des amas de petites masses embryonnaires avec irradiations périphériques et dont nous parlerons plus loin avec détail.

La figure 1 montre l'aspect général caverneux que nous venons de signaler plus haut.

Examen de détail des points précédents (350 diam.). — Planche I (fig. 1 à 7) et phot. 2 et 3.

Si nous étudions une coupe perpendiculaire à la surface de l'ovaire et comprenant toute l'épaisseur de l'organe en allant de l'extérieur à l'intérieur, nous trouvons :

a) La couche la plus superficielle, infiltrée d'éléments sanguins, dispersés sans ordre sous forme de petits foyers, autour desquels se sont développés de nombreux amas de cellules embryonnaires inflammatoires. Les capillaires, assez rares normalement dans cette région, sont hypertrophiés ; d'autres plus petits ont pris naissance et c'est probablement à leur rupture que sont dues les suffusions sanguines mentionnées plus haut.

N'oublions pas de mentionner qu'il ne subsiste aucune trace de l'épithélium germinatif à la surface de l'ovaire.

La zone la plus profonde de la couche corticale, au lieu de présenter, comme à l'état normal, un tissu de petites cellules plus ou moins embryonnaires et groupées en tourbillons d'une façon si caractéristique, ne montre plus qu'un tissu assez com-

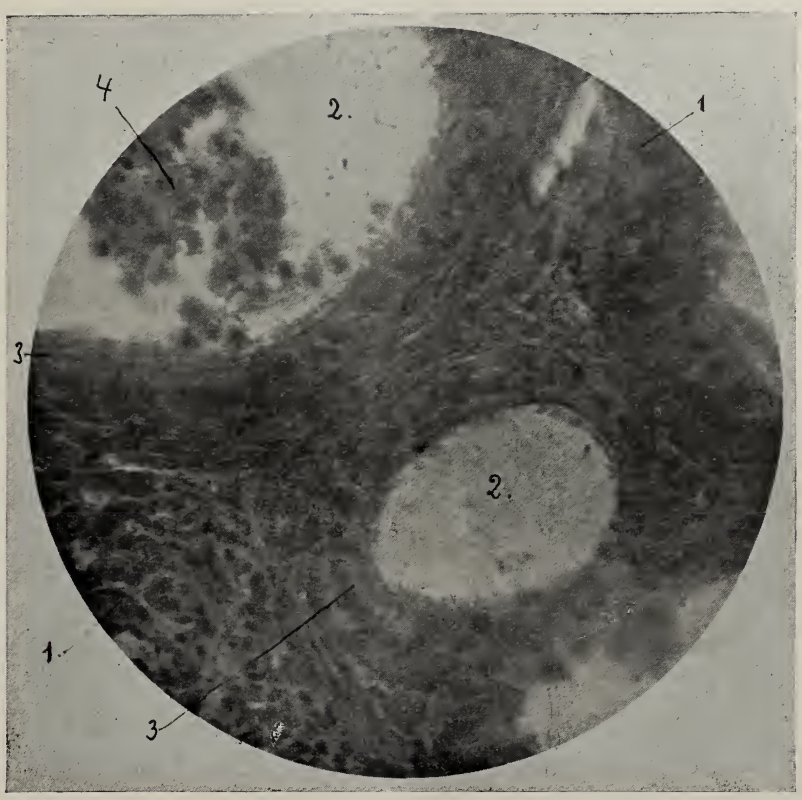

Fig. 2. — Deux cavités kystiques prises dans la zone moyenne de la couche corticale (350 diamètres)

1. Stroma fibreux avec nombreuses cellules embryonnaires infiltrées. — 2. 2. Kystes à divers degrés de développement. — 3. 3. Couche épithéliale de revêtement (cellules cylindriques à cils vibratiles). — 4. Contenu du kyste (cellules épithéliales tuméfiées). (Préparation du Dr Karaki)

LIBRARY
OF THE
UNIVERSITY OF ILLINOIS

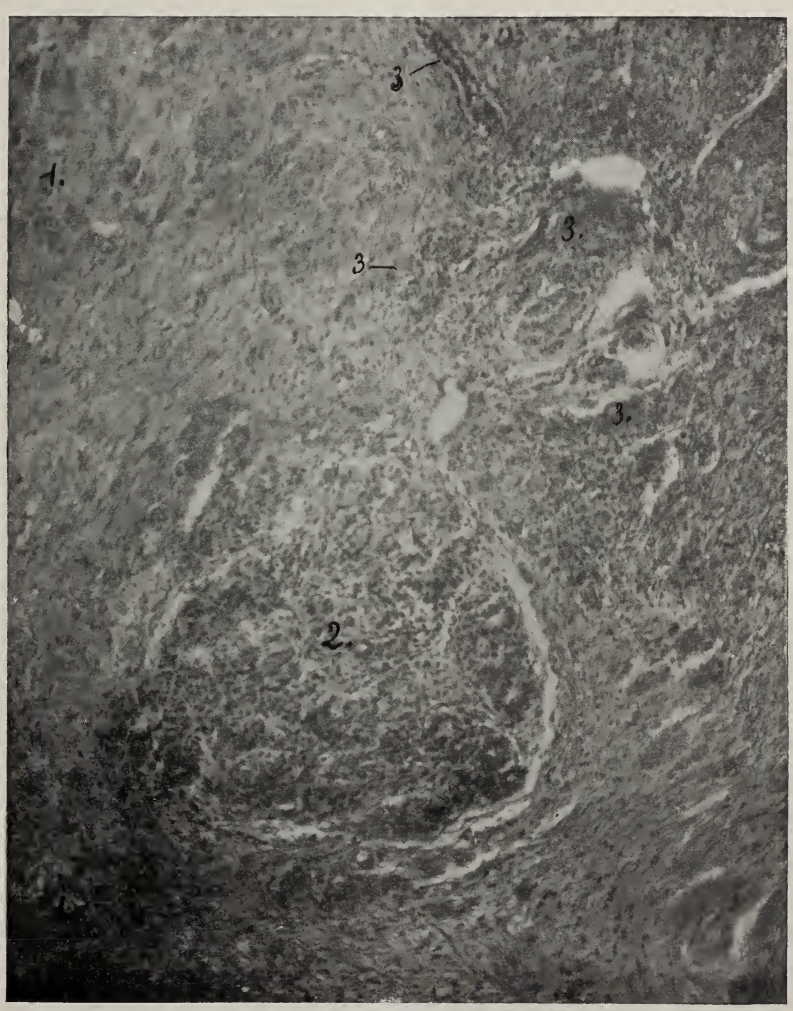

Fig. 3. — Nodule de cellules épithéliales isolé dans la couche médullaire et envoyant des irradiations dans les tissus ambiants. (Grossissement : 300 diamètres)

1. Tissu fibro-musculaire. — 2. Masse principale de petits nodules accolés entre eux et composés de cellules épithéliales embryonnaires. — 3. Traînées infiltrées dans les tissus ambiants.

(Préparation du Dr Karaki)

LIBRARY
OF THE
UNIVERSITY OF ILLINOIS

pacte, fibreux, à éléments allongés superposés parallèlement, parsemés par-ci, par-là, de faisceaux assez rares d'ailleurs de fibres lisses coupés sous diverses incidences.

A partir de la surface de l'ovaire, cette couche représente environ un millimètre d'épaisseur.

b) Immédiatement au-dessous d'elle apparaît la zone néoplasique (Pl. I, fig. 1) caractérisée par des lacunes kystiques très variables de forme et d'étendue, toutes tapissées d'un revêtement épithélial, dont nous allons parler plus loin.

Le tissu qui les sépare a conservé le type cellulaire de la couche corticale ovigène : petites cellules allongées, groupées en îlots assez compacts ou formant des faisceaux flexueux et en tourbillons.

Néanmoins il n'est pas difficile de constater la multiplication de ces éléments et l'existence de nombreuses cellules embryonnaires infiltrées.

Pour l'examen de l'épithélium de revêtement, nous partagerons les lacunes kystiques en trois catégories : petites, moyennes et grandes.

Les plus petites, dérivées évidemment des ovisacs primitifs, sont tapissées par une seule couche de cellules cubiques munies d'un gros noyau arrondi et granuleux.

Assez régulières en général, on les voit cependant quelquefois passer insensiblement au type cylindrique avec allongement du noyau.

Quelles que soient leurs modifications ultérieures, il est

important de noter qu'elles sont toujours munies de grands cils vibratiles.

Il est rare de noter des bourgeonnements internes.

L'intérieur est occupé par de la fibrine épanchée et coagulée.

Les lacunes moyennes commencent à montrer des saillies faisant hernie vers l'intérieur. Le tissu conjonctif qui les constitue est très embryonnaire, quelquefois d'aspect myxomateux. Il renferme des ébauches de capillaires.

L'épithélium de revêtement, cubique d'abord avec cils vibratiles, s'aplatit peu à peu ou prend le type franchement cylindrique.

Dans le premier cas, les cils disparaissent. Dans le second, ils manquent le plus souvent.

Enfin, si nous étudions la structure de l'épithélium tapissant les lacunes les plus volumineuses, nous pourrons y rencontrer toutes les variétés de forme que nous venons de décrire et surtout un aspect nouveau caractérisé par des bordures internes d'expansions sarcodiques (Fig. 2, 3, 4, 5 de la planche I).

Quant au contenu des cavités kystiques, il consiste en cellules granuleuses volumineuses, tuméfiées, provenant de la desquamation des couches épithéliales, dans lesquelles on reconnaît encore l'existence d'un noyau volumineux.

Elles sont mélangées souvent avec des globules sanguins provenant de la rupture de petits capillaires voisins. La plupart de ces éléments sont maintenus en place dans un réseau de fibrine coagulée.

c) *Zone médullaire.* — C'est en cette région que se montre le point le plus intéressant de l'évolution du néoplasme. (Pl. I, fig. 6 et 7).

En effet on y rencontre, isolés et sans connexion avec les parties précédemment décrites, de petits territoires formés de lobules épithéliaux d'aspect tubulé et dont l'intérieur est presque comblé par la prolifération des éléments cellulaires.

Il semble qu'on soit en présence d'une colonie isolée évoluant à la manière des épithéliomes.

Si, en effet, on examine une série de coupes, on ne tarde pas à voir des traînées cellulaires émanant de la masse mère et s'infiltrant de proche en proche entre les faisceaux fibro-musculaires de la région.

Le processus se poursuit assez loin et en certains points se produisent des centres plus compacts d'éléments qui donnent naissance à de nouveaux boyaux qui s'avancent de proche en proche en se dichotomisant selon les obstacles que présente le tissu résistant de la région.

Envisageant l'ensemble du processus, il est presque certain qu'on se trouve en présence de masses épithéliales qui, à un moment donné, si la malade n'eût pas été opérée, auraient donné naissance soit à un épithéliome, soit à un kyste végétant et de nature maligne.

On voit donc l'utilité qu'il peut y avoir dans les opérations exécutées sur l'utérus plus ou moins altéré, à ne pas ménager

les ovaires qui dans le cas qui nous occupe recélaient les germes d'un néoplasme extrêmement suspect.

Ovaire droit. — Nous n'avons rencontré aucune trace néoplasique.

Les seules lésions observées étaient une sclérose assez caractérisée et la présence d'un microkyste, rempli de sang, de la dimension d'un gros pois.

Muqueuse utérine. — Pour être complet nous avons examiné la muqueuse utérine qui se montrait épaissie et comme villeuse en certains points de sa surface.

L'épithélium superficiel a disparu, ou du moins ne montre plus les cellules cylindriques caractéristiques.

Le stroma conjonctif a gardé son aspect ordinaire, bien qu'il soit plus riche qu'à l'état normal en éléments cellulaires.

On y rencontre également une vascularisation plus abondante, mais pas de foyers d'hémorragies interstitielles.

Les glandes hypertrophiées, déformées, affectent en plusieurs points les formes dites « en tirebouchon » que l'on rencontre dans les endométrites plus ou moins chroniques.

En aucun endroit nous n'avons pu trouver trace de bourgeonnements épithéliaux pénétrant dans les tissus ambiants.

Mais il existe certainement une inflammation chronique énergique, toute la partie du muscle utérin confinant à la zone de la muqueuse étant infiltrée d'innombrables cellules conjonctives embryonnaires.

Il est donc, à peu près certain, que la lésion de l'ovaire est indépendante des modifications observées dans la muqueuse utérine et que l'on ne peut assimiler qu'à des manifestations simplement inflammatoires.

EXPLICATION DE LA PLANCHE I

Fig. 1 — Coupe perpendiculaire à la surface de l'ovaire, à travers le tissu néoplasique en voie de développement.

80 Diam.— Dessin à la chambre claire. 1. 1. stroma conjonctif de la couche corticale. 2. 2. Petits kystes dérivés des ovisacs primordiaux. 3. 3. Les mêmes plus grands, à formes irrégulières. 4. 4. Les mêmes arrivés au maximum de leur développement et formant de larges lacunes remplies d'une masse hyaline tenant en suspension des éléments épithéliaux.

Fig. 2. — Un point de la préparation précédente (300 Diam.) pour montrer les détails de la couche épithéliale. — Dessin à la chambre claire.

1. Stroma conjonctif de la couche corticale. 2. 2. Couche épithéliale interne à cellules cylindriques, à cils vibratiles. 3. 3. Couche épithéliale externe composée de cellules cubiques à noyau arrondi.

Fig. 3. — Une bande de revêtement épithélial d'un grand kyste, pour montrer le groupement des noyaux. Les cellules sont munies de cils vibratiles.

300 Diam.

Fig. 4. — Epithélium de revêtement émettant des expansions sarcodique — 300 Diam.

Fig, 5. — Epithélium cubique à cils vibratiles se transformant en cellules aplaties — 300 Diam.

1. Couche conjonctive. 2. Cellules cubiques à cils vibratiles. 3. Les mêmes cellules prenant la forme aplatie. 4. Cellules épithéliales détachées et devenues vésiculeuses.

Fig. 6. — Nodule néoplasique développé dans la couche médullaire de l'organe (200 Diam).

1. Tissu fibro-musculaire de la couche médullaire.

2. Petits kystes coupés sous diverses incidences et constituant un nodule assez compacte. 3. 3. Irradiations épithéliales envahissant les tissus voisins et formant des cordons pleins. — 4. Vaisseau entouré de cellules embryonnaires inflammatoires.

(Dessin à la chambre claire).

Fig. 7. — Le point A de la fig. 6. — Montrant des nodules composés de cellules épithéliales soudées entre elles et formant des masses compactes.

350 Diam. — Dessin à la chambre claire.

1. 1. Stroma conjonctif séparant les lobules. 2. 2. Cellules épithéliales groupées et soudées en un tissu compacte.

Dr Karaki del.

LIBRARY
OF THE
UNIVERSITY OF ILLINOIS

OBSERVATION II

(Communiquée par le Dr Latteux, chef du Laboratoire)

Mme Marie L..., trente-quatre ans. Fermière à Sillé-le-Guillaume.

Opérée le 20 janvier 1904.

Cette femme, âgée de trente-quatre ans, réglée depuis l'âge de quatorze ans normalement avait commencé à souffrir de dysménorrhée légère à l'âge de dix-huit ans.

Mariée à vingt-quatre ans, elle n'a eu ni grossesse, ni fausse-couche. Il y a trois ans, ses règles qui jusque-là duraient trois jours, devinrent plus longues et plus abondantes ; un an après, il y a deux ans, il s'y joignit des métrorrhagies et de la leucorrhée, survenant subitement, sans douleurs.

Elle subit un premier curettage en province en janvier 1905 et un autre six mois après.

Courte cessation des pertes sanguines ; continuation de la leucorrhée et aggravation des douleurs lombaires.

Une nouvelle hémorragie l'amène à Paris.

On constate alors que l'utérus est volumineux et globuleux, dépassant le volume du poing. Il donne la sensation d'une grosse bille de billard. On diagnostique un corps fibreux.

On pratique l'hystérectomie abdominale subtotale. L'ovaire

gauche est normal. Le droit, légèrement hypertrophié et porteur d'un petit kyste sanguin à sa surface, est enlevé.

Examen des pièces. — L'utérus étant sectionné dans sa longueur montre des parois épaissies dans l'une desquelles est implantée une tumeur dure et nacrée qu'il est impossible d'énucléer.

Il s'agit évidemment d'un myome.

La muqueuse utérine, légèrement épaissie, présente à l'œil nu de petites taches rouges qui sont des foyers hémorragiques.

Quant à l'ovaire droit, étant également sectionné selon son axe, il laisse apercevoir quelques petits microkystes, outre celui, plus volumineux et faisant saillie extérieurement que nous avons signalé plus haut.

Son tissu, d'aspect hyalin et translucide, est cependant parsemé, surtout vers la surface de petits tractus blanchâtres qui laissent échapper un liquide louche, après grattage avec la lame d'un scalpel.

Ce liquide, examiné rapidement au microscope, apparaît composé de nombreux éléments cellulaires plus ou moins soudés entre eux et probablement de nature épithéliale.

C'est sur cette donnée que nous nous décidons à pousser plus loin l'examen microscopique.

Analyse histologique. — La pièce nous a été remise conservée dans l'alcool absolu.

Inclusion dans la paraffine et coupes montées au baume après coloration par le picro et l'hématoxyline.

1° *Examen d'ensemble* (faible grossissement 80 Diam).

Les couches corticale et médullaire sont confondues entre elles et ne laissent apercevoir aucune ligne de démarcation.

On constate tout d'abord qu'il existe en certains points de nombreuses lacunes kystiques de forme et de volume très variables et que de leurs parois s'échappent d'innombrables bourgeons pleins qui s'avancent profondément se dirigeant vers le hile de l'organe

Sous la couche albuginée on rencontre de petits centres arrondis isolés ou plus généralement groupés en forme de boudins étranglés, comme des chapelets de perles et donnant l'impression, dans le premier cas, d'ovisacs plus ou moins avancés en âge ; dans le second, de tubes de Pflugger en voie de développement et de pénétration.

Enfin, dans la zone la plus profonde le tissu, franchement alvéolaire, prend l'aspect d'un néoplasme cancéreux (Pl. II. fig. I.)

2° *Examen de détail* (*350 Diam*)

a). *Stroma de l'ovaire.* — Dans la couche la plus superficielle, il a conservé à peu de choses près le type normal, c'est-à-dire qu'il se montre constitué presque dans sa totalité d'un tissu riche en éléments cellulaires

Plus profondément il devient myxomateux, constituant un ensemble où s'observent de nombreux éléments cellulaires isolés et anastomosés les uns avec les autres.

En certains points, et surtout dans ceux où se sont développés les éléments néoplasiques, apparaissent des foyers de petites cellules, centres d'évolution inflammatoire.

b. Les éléments néoplasiques varient d'aspect et de structure, à mesure que l'on pénètre plus profondément dans la masse ovarique.

Tout à fait à la surface, nous rencontrons de petites masses arrondies, isolées les unes des autres, ou quelquefois groupées encore au nombre de trois à quatre, dont le centre est occupé par une substance jaunâtre où l'on croit reconnaître l'aspect d'un follicule primordial plus ou moins altéré.

L'épithélium qui tapisse leur paroi, affecte en effet, d'abord le type de cellules aplaties et ce n'est que dans les plus volumineux qu'on trouve une modification dans la forme cellulaire qui devient cubique, avec noyau arrondi.

Plus loin, en suivant l'évolution, on observe que ces masses, provenant apparemment des follicules primordiaux, deviennent peu à peu kystiques.

L'épithélium prolifère de façon à donner naissance à plusieurs couches de cellules, présentant les formes les plus variées et les plus atypiques.

Enfin, dans la zone la plus profonde, on rencontre des bourgeonnements émis par ces mêmes couches qui cessant de se

propager vers l'intérieur des cavités kystiques, ont rompu la membrane propre qui les maintenait et se répandent dans les tissus environnants, sous forme d'expansions et de tubes pleins, tels qu'on les rencontre dans les tumeurs épithéliales.

Les cellules qui les constituent sont soudées entre elles et dans la majeure partie de la masse néoplasique affectent la forme alvéolaire, telle qu'on l'observe dans la plupart des carcinomes.

Nous sommes donc en présence du cas excessivement intéressant d'une malade qui opérée pour un fibrome, affection bénigne en elle-même et non récidivante, possédait dans l'un de ses ovaires, les germes les plus suspects, avec toutes les chances de donner naissance à un néoplasme susceptible d'évoluer rapidement, sous la forme maligne du carcinome.

EXPLICATION DE LA PLANCHE II

Fig. 1. — Coupe perpendiculaire à la surface de l'ovaire et comprenant la couche corticale.

(150 Diam. — Dessin à la chambre claire)

1. Stroma conjonctif, riche en éléments cellulaires. — 2. 2. Petits éléments isolés (ovisacs primordiaux). — 3. 3. Les mêmes changeant de forme et dont l'épithélium prolifère. — 4. 4. Amas de cellules ayant pour origine les ovisacs primordiaux.

Fig. 2. — Un point de la coupe précédente (500 Diam). Dessin à la chambre claire.

1. Stroma conjonctif. — 2. Vestige d'un ovisac hypertrophié dont la cavité est occupée par deux éléments cellulaires devenus vésiculeux. — 3, 3. Masses pleines formées de cellules épithéliales en voie de prolifération.

Fig. 3. — Ovisacs primordiaux les plus rapprochés de la surface et encore reconnaissables.

1. Ovisac tapissé de cellules aplaties avec son ovule central.

2. Un autre, dont l'épithélium a pris la forme cubique et contenant une cellule altérée, vestige probablement d'un ovule en régression.

Fig. 4. — Tubes de Pflugger à divers degrés d'évolution (200 Diam).

1. Période de début, montrant des tubes pleins étranglés à diverses distances. — 2. 2. Apparition de la cavité des ovisacs. — 3. 3. Masses épithéliales pleines développées aux dépens des mêmes éléments.

Fig. 5. — Ovisacs à divers degrés de développement et tendant à devenir kystiques. (350 Diam).

1. Ovisac à revêtement épithélial cylindrique. — 2. Phase plus avancée, avec prolifération interne. — 3. Kyste en formation.

(Dessin à la chambre claire).

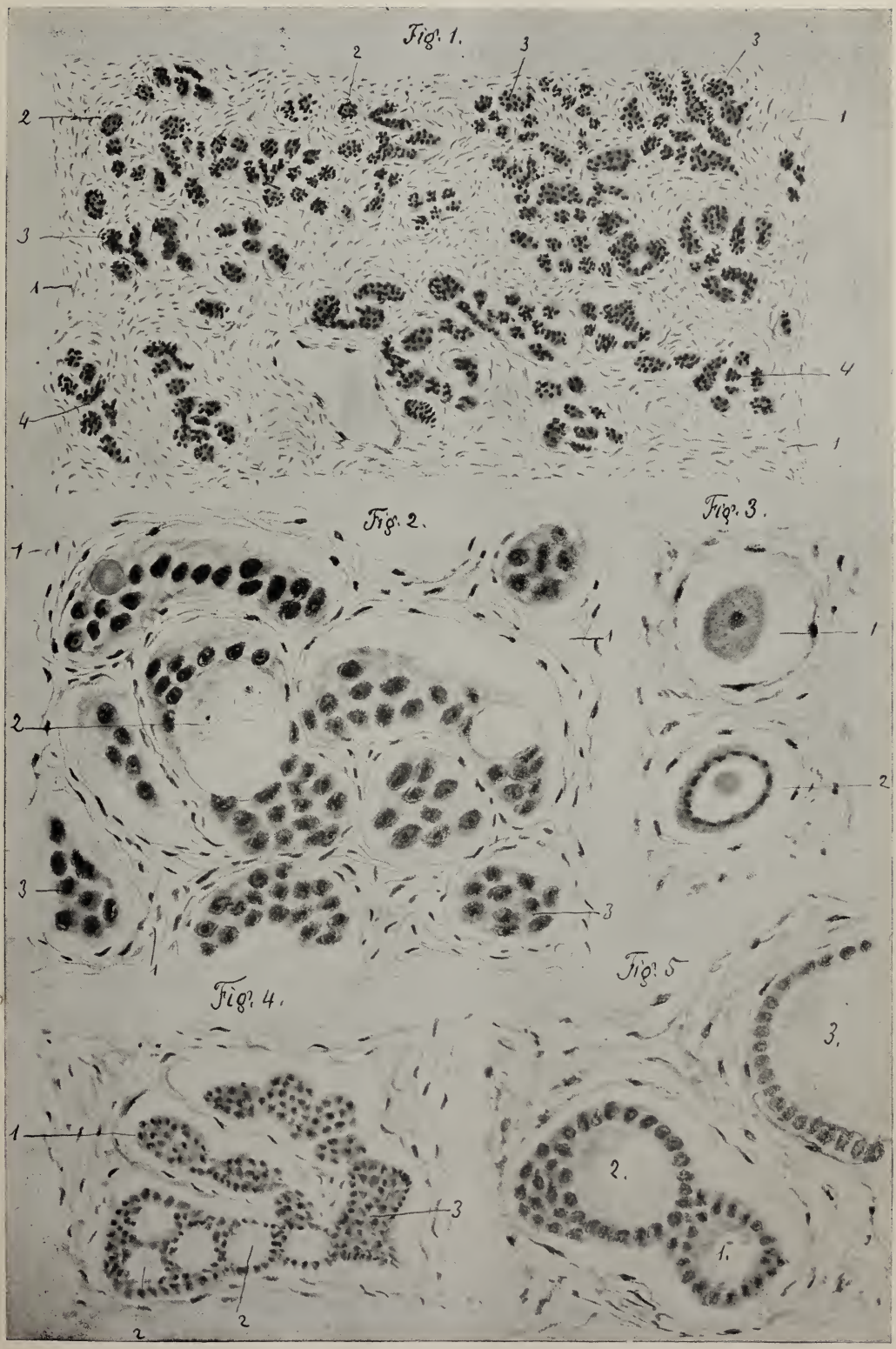

Dr Karaki del.

LIBRARY
OF THE
UNIVERSITY OF ILLINOIS

OBSERVATION III

La nommée G... (Georgette), femme B..., vingt-neuf ans. Entrée salle Huguier, n° 54, le 5 juin 1900.

Histoire de la malade. — Ovarite double sans salpingite, avec varicocèle tubo-ovarien. Ablation des annexes droites. Résection de l'ovaire gauche.

L'ovaire droit est transformé en tissu scléro-kystique. Deux grands kystes folliculaires : l'un comme une amande, plein de sérosité sanguinolente ; l'autre, comme une noisette.

Du côté gauche la partie réséquée comprend plusieurs petits kystes et un grand kyste séreux.

Analyse histologique. — A l'examen microscopique, ces pièces semblaient se rapporter au type scléro-kystique le plus commun.

La première coupe nous dévoila au contraire une structure histologique très compliquée et nous montra que nous étions en présence d'un kyste dermoïde parfaitement constitué, bien que de dimension microscopique.

C'est, en effet, l'exiguité de son volume qui fait le principal

intérêt de cette étude, attendu que, sans l'examen microscopique, on n'eût jamais porté semblable diagnostic.

De plus, un fragment de l'ovaire qui renfermait ce kyste ayant été laissé à la malade, on comprend quelles réserves on est tenu de faire au point de vue du pronostic de l'opération, en vue d'une récidive possible.

Ovaire gauche (résection). — Sur une coupe transversale comprenant toute l'épaisseur de la masse enlevée, c'est-à-dire de trois centimètres de longueur sur un centimètre de largeur, nous trouvons, en allant de dehors en dedans :

1° La couche corticale de l'organe possédant encore un assez grand nombre d'ovisacs ;

2° Le couche médullaire, dans laquelle on observe :

a) Une petite cavité kystique de *un millimètre de diamètre* dans laquelle vient s'ouvrir une énorme glande sébacée.

L'intérieur est tapissé d'une couche d'épithélium pavimenteux stratifié, analogue à celui de la peau. Pas de poils.

b) Au voisinage immédiat, un autre kyste de structure analogue et en dépendant probablement.

c) Quatre autres kystes, dont le plus gros, qui ne dépasse pas le volume d'une lentille et fort intéressants à étudier au point de vue de la variabilité du revêtement épithélial ; nous trouvons les quatre types suivants :

Epithélium pavimenteux simple ;

Epithélium cylindrique à cils vibratiles ;

Epithélium cylindrique avec assise de cellules polyédriques ;

Epithélium nucléaire embryonnaire, à cellules arrondies.

Dans deux kystes adossés l'un à l'autre, l'un présente un épithélium pavimenteux et l'autre un épithélium cylindrique à cils vibratiles.

d) Un de ces kystes laisse voir dans sa paroi un certain nombre de grosses cellules à noyaux multiples et à protoplasma jaunâtre. Ce sont des vestiges du corps de Wolff analogues aux cellules interstitielles du testicule.

Quel rôle jouent-elles dans la lésion qui nous occupe ?

Leur nombre est très limité. Elles prouvent en tout cas que l'ovaire de notre malade contenait encore des vestiges embryonnaires à l'état latent.

e) Nous avons encore rencontré, dispersé dans les cloisons kystiques, des nodules de cartilage embryonnaire.

f) Des glandes muqueuses, analogues aux glandes salivaires.

g) Enfin de rares glandes sudoripares plus ou moins modifiées.

Ovaire droit. — Pas de kyste dermoïde. Petits kystes à revêtement épithélial de cellules cylindriques.

Nombreux ovisacs dans la couche corticale.

Trompe droite. — Ratatinée et bosselée. Les franges épithéliales sont en voie d'atrophie et soudées entre elles. De nombreux vaisseaux dilatés et pleins de sang existent abondamment dans la paroi de l'organe.

RÉSUMÉ

L'observation I nous montre, à l'état latent dans l'ovaire, des germes qui auraient évolué, selon toute probabilité, soit dans le sens d'un cysto-adénome, soit dans celui d'un kyste proligère végétant.

L'observation II, portant sur un ovaire contenant également certains germes en voie de développement, présente tous les caractères d'un néoplasme carcinomateux au début.

Enfin l'observation III nous fait assister à l'extrême début d'un kyste dermoïde mixte, c'est-à-dire contenant tous les éléments nécessaires pour donner naissance aux néoplasmes les plus variés.

BIBLIOGRAPHIE

N. J. F. Pompe van Meerdervoort. — Het ovarium by fibromyomen van den uterus. L'ovaire dans les cas de corps fibreux de l'utérus. (Ned. Tydschritt voor Verlos Kunde en Gynäcologie. Afl. 1. 1897).

Martin (*A.*) (*de Berlin*). — Die Krankheiten der Eierstöcke. Les maladies de l'ovaire (Leipzig, 1899).

Pepere. — Le cisti dell'ovaria : ricerche d'istologia pathologica et d'istogenesi e saggi sperimentali (Les kystes de l'ovaire : recherches d'histologie pathologique et d'histogenèse). Arch. ital. di. gin. Naples, 1900, III, 42.

Bollenhagen. — Beitrag zur Pathologie des Eierstocks. Pathologie des ovaires. Ztschrift f. Geburtsh. u. gyn. Stuttgard, 1900, XLII, 60-96.

Mirabeau. — Perithelioma ovarii cysticum Monats. f. Geburt. u. gynæk., 1899.

Wallart (*J.*). — Untersuchungen ueber die interstitielle Eierstockdruesen beim menschen. (Recherches sur les glandes interstitielles de l'ovaire humain). Arch. f. Gyn. LXXXI, II.

Dreyfus. — Tumeurs malignes primitives de l'ovaire. Th., Paris, 1907.

Imprimerie Bonvalot-Jouve, 15, Rue Racine, Paris.

UNIVERSITY OF ILLINOIS-URBANA
3 0112 077592092